Microcirurgia Endodôntica Piezoelétrica: conceitos e aspectos clínicos

Piezoelectric Endodontic Microsurgery: concepts and clincial aspects

Leandro Augusto Pinto Pereira
Cirurgião-Dentista - Especialista em Endodontia e Mestre em Farmacologia, Anestesiologia e Terapêutica Medicamentosa pela Unicamp e Professor assistente do Centro de Pesquisas Odontológicas São Leopoldo Mandic

Autor para correspondência:
Leandro Augusto Pinto Pereira
Depto. Farmacologia, Anestesiologia
Faculdade de Odontologia São Leopoldo Mandic
Rua Dr. José Rocha Junqueira, 13
Ponte Preta - Campinas - SP
13.015-904
Brasil
leandroapp@gmail.com

RESUMO

Apesar do alto índice de sucesso do tratamento endodôntico de dentes com periodontites apicais, o insucesso pode ocorrer. Estes insucessos podem ser tratados através do retratamento endodôntico convencional, exodontia ou em algumas situações clínicas, através da microcirurgia endodôntica. Com índices de sucesso acima de 90%, a microcirurgia endodôntica é uma alternativa terapêutica a ser considerada para a manutenção estética e funcional de dentes portadores de insucessos endodônticos.

Descritores: microcirurgia; apicectomia; piezocirurgia; endodontia; periodontite periapical

ABSTRACT

Although the high success rate of endodontic treatments of teeth with apical periodontitis, failures can occur. These clinical cases can be treated by conventional endodontic retreatment, or extraction and in some clinical situations, through endodontic microsurgery. With a success rate above 90%, the endodontic microsurgery is a good therapy to be considered in order to maintain these teeth in function.

Descriptors: microsurgery; apicoectomy; piezosurgery; endodontics; periapical periodontitis

RELEVÂNCIA CLÍNICA

Na apresentação de um caso clínico serão abordadas as evoluções técnicas e científicas que elevaram os índices de sucesso da cirurgia endodôntica de aproximadamente 60% para acima de 90%, tornando este procedimento mais seguro e com resultados mais previsíveis.

Autor convidado clínico.indd 178 31/10/13 18:40

INTRODUÇÃO

A endodontia é a especialidade que previne ou trata a periodontite apical. Mesmo com um alto o índice de sucesso, aproximadamente 98% para dentes sem lesão periapical, 86% em dentes com lesão periapical e infecção primária, o tratamento endodôntico pode falhar[1]. Este insucesso pode ser de origem bacteriana ou não bacteriana[2]. Usualmente, o insucesso endodôntico está associado às limitações técnicas que impossibilitam um adequado controle microbiano intracanal devido à complexa microanatomia interna do sistema de canais radiculares[3].

A primeira alternativa terapêutica indicada para os casos de infecções endodônticas primárias é o retratamento endodôntico com índice de sucesso de aproximadamente 83%[4]. Sendo assim, mesmo após o retratamento endodôntico, devido aos mesmos fatores de microanatomia interna complexa, o insucesso pode persistir. Para estes casos, a microcirurgia apical pode ser uma alternativa de tratamento clínico.

Durante a última década, com o crescente uso da Microscopia Operatória associada ao ultrassom e ao MTA, a microcirurgia endodôntica evoluiu significativamente. Quando realizada da forma tradicional, sem o uso do microscópio e do ultrassom, ou seja, de forma Macrocirúrgica, seu índice de sucesso não ultrapassa 60%[5,6,7,8]. Entretanto, quando realizada pela técnica contemporânea, de Microcirurgia o seu índice de sucesso passa a ser acima de 90%[6,7,9,10,11,12]. Esta evolução tornou o tratamento endodôntico microcirúrgico um procedimento mais viável e de grande previsibilidade.

Como a microcirurgia endodôntica ainda não é uma técnica muito praticada pelos endodontistas, o objetivo deste trabalho é apresentar aspectos relacionados às indicações e vantagens desta técnica que atualmente é uma possibilidade relevante para a clínica endodôntica.

RELATO DE CASO CLÍNICO

Paciente do gênero feminino, 51 anos de idade, ASA I, pressão arterial 105 X 60 mm/Hg, frequência cardíaca 58 bpm, saturação de oxigênio 99%, temperatura corpórea 36,50C, peso 48 kg, compareceu ao consultório queixando-se da presença de uma fístula recorrente na região do dente 15. Relatou que nos últimos 16 meses havia feito quatro tratamentos medicamentosos de antibióticoterapia via oral para tratamento desta patologia, porém a fístula retornava após um curto período de remissão. No exame semiotécnico pode-se observar a presença de uma fístula vestibular próxima ao ápice do dente 15 (Figura 1). A paciente respondeu sem dor aos testes de palpação, de percussão vertical e horizontal. Os testes pulpares térmicos e elétricos revelaram respostas de normalidade nos dente 16, 14 e 13 e ausência de resposta no dente 15.

Radiograficamente, no dente 15, foi visualizada uma coroa protética metalocerâmica dentro de padrões estéticos/funcionais adequados; bem como a presença de um retentor intrarradicular em fibra de vidro, um tratamento endodôntico insatisfatório e periodontite apical (Figura 2). A tomografia pré-operatória evidenciou o rompimento da cortical óssea vestibular, a proximidade do ápice ao seio maxilar e discreto espessamento da membrana sinusal. (Figura 3)

A análise clínica e imaginológica levaram ao diagnóstico clínico pulpar de tratamento endodôntico prévio insatisfatório e ao diagnóstico periapical de periodontite apical crônica. Duas alternativas de tratamento foram abordadas com a paciente. A primeira delas consistia na remoção da coroa e do retentor de fibra de vidro seguidos de retratamento endodôntico não cirúrgico com posterior reabilitação com novo retentor intrarradicular e coroa protética. A segunda alternativa contemplava a resolução microcirúrgica endodôntica visando o retro-retratamento endodôntico. Nesta situação terapêutica, a coroa protética e o retentor intrarradicular seriam mantidos não necessitando de uma nova reabilitação protética. Após exposição de todas as vantagens, desvantagens e riscos de cada uma das alternativas, o tratamento de escolha foi tratamento endodôntico microcirúrgico.

Uma hora antes ao procedimento microcirúrgico, com finalidade analgésica preemptiva, foi utilizado 4mg de dexametasona via oral[13]. O controle da ansiedade transoperatória foi realizado através de sedação inalatória consciente com a mistura de oxigênio/óxido nitroso na proporção 70/30% e volume minuto de 7 l/min. Foram utilizados como soluções anestésicas locais 3,6 ml de lidocaína 2% com epinefrina 1:100.000 sendo que 0,9 ml da solução em técnica infiltrativa por palatal e 2,7 ml da mesma solução de forma infiltrativa na linha divisória entre gengiva inserida e mucosa. Para o bloqueio anestésico do nervo infra orbital e controle de dor nas primeiras horas pós-operatória, foi administrado 1,8 ml de Bupivacaína 0,5% com epinefrina 1:200.000.

Após a anestesia foi realizada a incisão em base de papila seguida por uma incisão vertical relaxante. Utilizando um micro-sindesmótomo, a sindesmotomia foi realizada de forma suave para causar um mínimo dano às estruturas de tecidos moles (Figura 4).

O rompimento da cortical óssea vestibular devido ao processo infeccioso facilitou a localização do ápice radicular. A osteotomia foi realizada ST3 Bone Surgery Tip (Vista Dental) através de sistema de ultrassom piezoelétrico com insertos ultrassônicos em forma de pá em potência de 100%. A osteotomia expôs toda a lesão periapical. Em seguida, foi realizada a curetagem apical. (Figura 5)

A apicectomia foi também realizada utilizando-se sistema ultrassônico piezoelétrico com inserto ultrassônico W7 (CVDentus) em uma potência de 80% e farta irrigação com solução fisiológica estéril. O ápice foi cortado em um ângulo perpendicular ao longo eixo da raiz para permitir a remoção das possíveis ramificações de canais localizados tanto por vestibular quanto por palatal.

Com a utilização de insertos ultrassônicos JetTip JT-1 (B&L Biotech), o retropreparo foi executado ajustando a potência ultrassônica para 30% e irrigação com soro fisiológico estéril. A qualidade do retropreparo foi avaliada através de micro-espelho cirúrgico. (Figura 6). O canal já retropreparado foi irrigado com solução de Clorexidine a 2% seguido de soro fisiológico estéril. (Figura 7) A utilização de micro-cânulas de aspiração (Endo Tips 0.14 Aspirator - Angelus) em bomba a vácuo, promoveu a secagem do canal deixando-o apto a receber o material retro-obturador.

O canal foi retro-obturado utilizando MTA Branco (Angelus) (Figura 8). A colocação do MTA na retrocavidade foi feita com o

Autor convidado clínico.indd 179 31/10/13 18:40

MAPSystem (Roydent) e retro-condensado até o total preenchimento do canal. Após esta etapa, com a finalidade de evitar o crescimento de tecido conjuntivo para dentro da cavidade óssea apical, a mesma foi preenchida com Sulfato de Cálcio cirúrgico (NewOsteo - GMReis).

Os controles pós-operatórios foram realizados 72 horas, 32, 91 e 725 dias após. Na radiografia após dois anos é possível visualizar o completo reparo ósseo da região apical (Figuras 9 a 13).

FIGURA 1
Aspecto clínico inicial

FIGURA 2
Aspecto radiográfico pré-operatório

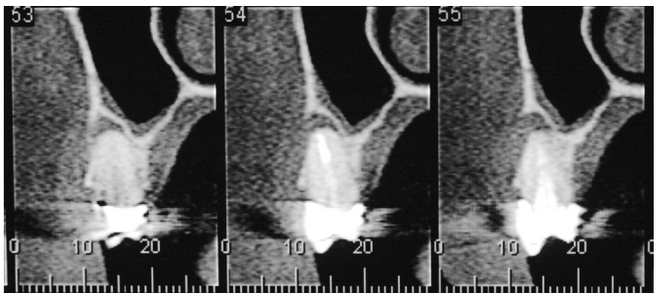

FIGURA 3
Cortes tomográficos evidenciando o rompimento de cortical óssea vestibular

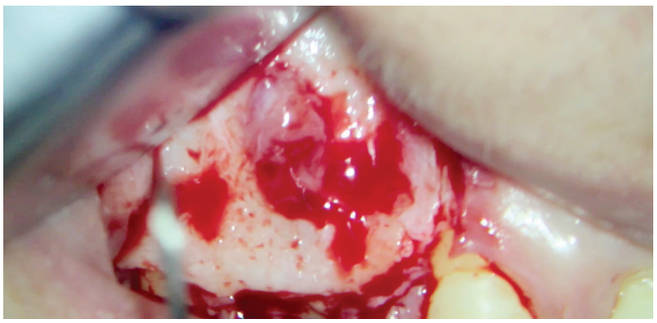

FIGURA 4
Visualização da lesão periapical imediatamente após a sindesmotomia

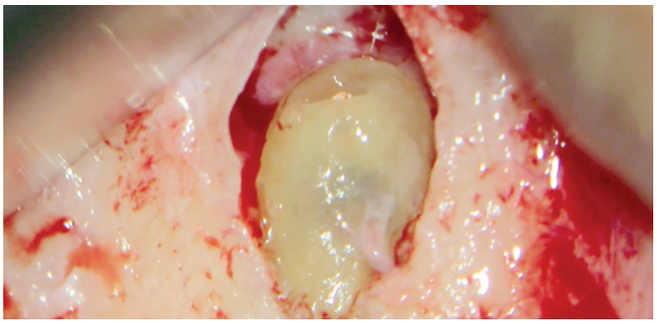

FIGURA 5
Ápice radicular após a curetagem apical (aumento de 12,5X no microscópio)

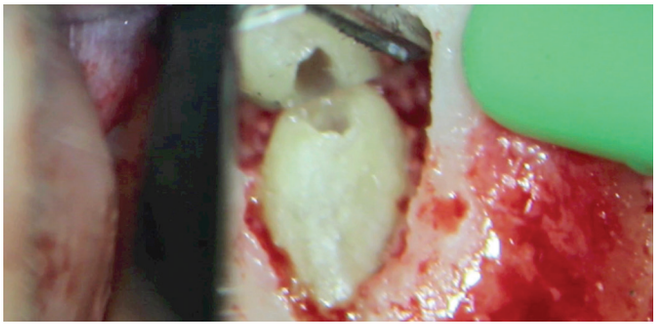

FIGURA 6
Micro-espelho e avaliação do retropreparo

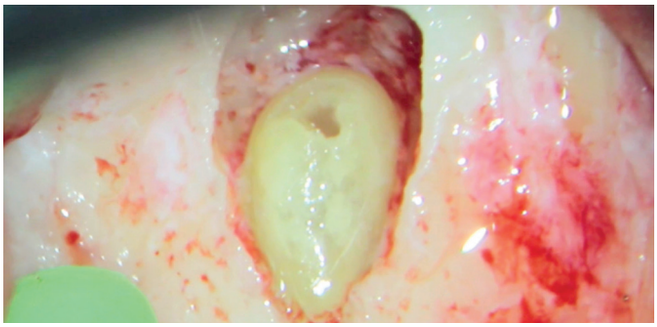

FIGURA 7
Retropreparo finalizado

Autor convidado clínico.indd 180 31/10/13 18:40

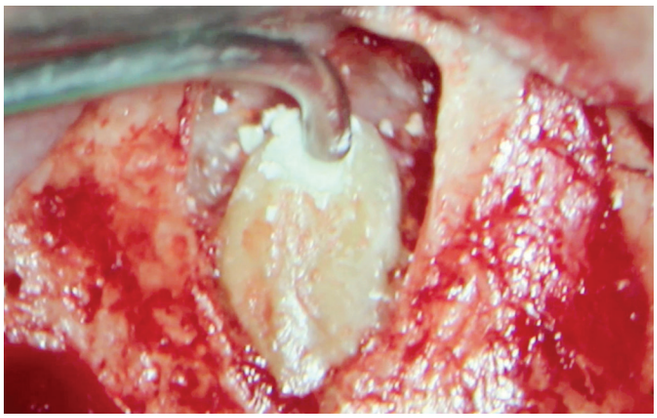

FIGURA 8
Retro-obturação com MTA

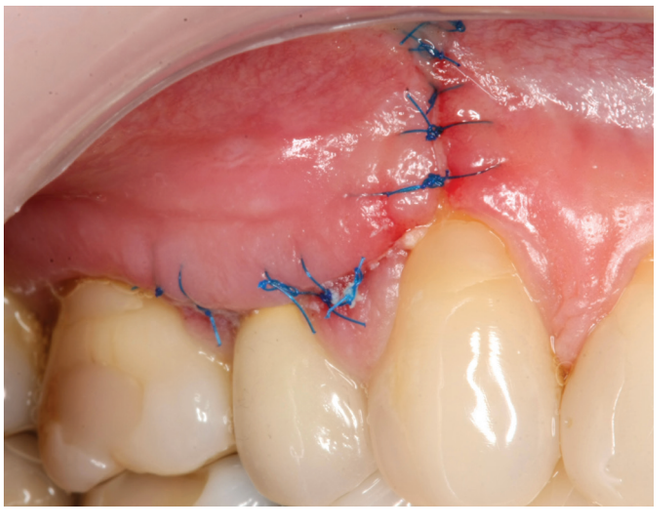

FIGURA 9
Pós-operatório de 72 horas

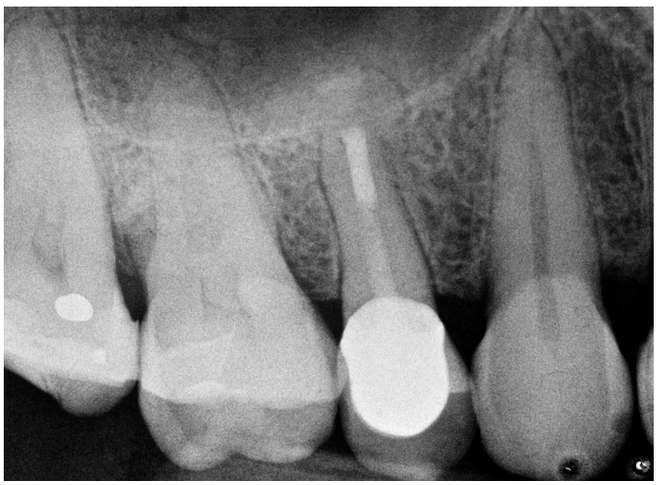

FIGURA 10
Radiografia pós-operatória

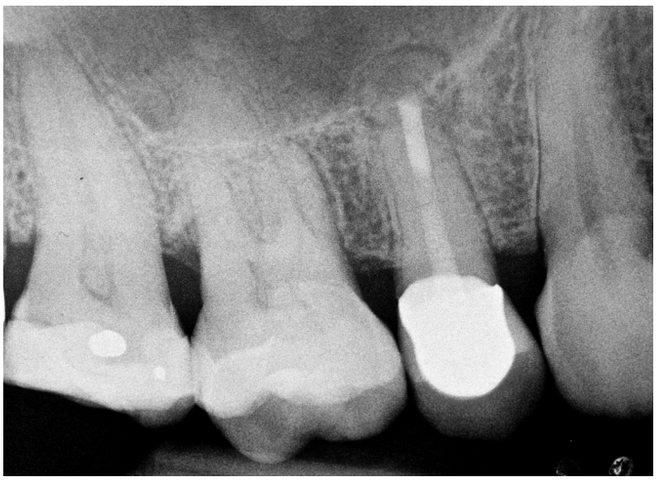

FIGURA 11
Controle radiográfico pós-operatório de 32 dias

FIGURA 12
Controle radiográfico pós-operatório de 91 dias

FIGURA 13
Controle radiográfico pós-operatório de 725 dias

Autor convidado clínico.indd 181 31/10/13 18:40

DISCUSSÃO

A introdução da microscopia operatória, dos insertos ultrassônicos e de materiais retro-obturadores bioativos, associados à evolução técnica e científica elevou os índices de sucesso da microcirurgia endodôntica de 60% para níveis acima de 90%.

O microscópio permite a visualização de microestruturas e detalhes não visíveis à olho nu. Seu uso refina a precisão motora[14]. O trauma sobre os delicados tecidos periodontais e periapicais é minimizado levando a melhores resultados estéticos.

A piezo-osteotomia é a osteotomia realizada com o ultrassom, sem o uso de brocas. Ela traz vantagens técnicas e biológicas quando comparada ao uso de brocas em alta ou baixa rotação. O ultrassom é mais seguro por possuir grande seletividade de corte tecidual com sua ação apenas sobre tecidos mineralizados. Desta forma, o ultrassom preserva tecidos moles como nervos, vasos e mucosas. A amplitude de seus micromovimentos variam entre 60 e 210 micrometros permitindo precisos cortes em tecidos duros como osso e dente. Além disso, com o seu uso, há a formação de microcorrentes acústicas no campo operatório que por sua vez, promovem um campo cirúrgico limpo como observado nas fotografias além de melhorar a hemostasia[15,16,17,18]. Atua na manutenção da viabilidade celular da região operada, fazendo com que as primeiras fases pós-operatórias do processo reparacional ósseo sejam melhores. A indução de um aumento mais rápido de proteínas ósseas morfogenéticas; a modulação da reação inflamatória e o estimulo na formação de osteoblastos são benefícios fisiológicos que contribuem para uma melhor e mais rápida cicatrização[16].

Com a magnificação e iluminação proporcionadas pelo microscópio, tornou-se possível o uso de micro-espelhos para a avaliação do ápice e do canal radicular e desnecessária a necessidade de corte apical com biselamento. A apicectomia realizada perpendicularmente ao longo eixo da raiz, permite maior remoção de deltas apicais e canais laterais localizados do lado palatal ou lingual das raízes; preserva remanescente radicular vestibular melhorando a relação coroa/raiz no pós operatório[19]. Entretanto, a utilização de brocas montadas em canetas de alta ou baixa rotação, nem sempre permite a realização da apicectomia no ângulo sugerido. A apicectomia com ultrassom acarreta em um tempo maior para sua execução[20]. Cabe ressaltar que este aumento do tempo, apesar de estatisticamente significante, clinicamente não tem relevância. Ele é clinicamente insignificante perante todo o procedimento cirúrgico uma vez que, pois tomará em torno de 10 a 15 segundos a mais para a realização da apicectomia quando comparado com brocas em alta rotação.

O movimento rotacional das brocas ou vibracional do ultrassom durante a apicectomia causa um desarranjo da guta percha remanescente. Isto leva ao desajuste desta gutapercha das paredes do canal. Esta é uma das razões que leva à necessidade da confecção do retro-preparo e posterior retro-obturação. Além disso, durante o retropreparo é realizada a remoção de dentina infecctada, material obturador, a limpeza de istmos potencializando o controle bacteriano intracanal além de modelar o canal deixando apto a receber o material selador.

Uma retro-cavidade tem que necessariamente ter ao menos 3 mm de profundidade para dentro do canal radicular[21]. Se isso não puder ser feito, a limpeza e desinfecção alcançada serão incertas bem como o prognóstico do tratamento. Na técnica microcirúrgica o retropreparo sempre é realizado com insertos ultrassônicos, pois é a única maneira de conseguir preparos com 3 mm ou mais para dentro do canal radicular. Isto é possível graças ao longo pescoço dos insertos ultrassônicos somados a uma sequência de 3 a 4 dobras em sua extensão. Estas dobras permitem a total acessibilidade da ponta ativa ao canal radicular.

A escolha do material retro-obturador é fundamental para alcançar altos níveis de sucesso[22]. O material ideal deve promover o preenchimento da região, proteger a ferida cirúrgica, ser radiopaco e, além disso, ser biocompatível, impermeável, antimicrobiano, osteocondutor e ter um comportamento ótimo em meio úmido. Vários materiais como Cavit®, Óxido de Zinco e Eugenol, Hidróxido de Cálcio, Amalgama, Gutta Percha, Fosfato Tricálcio e Hidroxiapatita foram utilizados na tentativa de selamento em retro-preparos. Entretanto, nenhum destes materiais foi capaz de reestabelecer a arquitetura original das áreas afetadas.

A introdução de materiais seladores bioativos, como o MTA, o precursor do grupo das biocerâmicas, trouxe grande avanço em selamento e biocompatibilidade. O MTA apresenta as melhores características desejáveis de um material reparador: biocompatibilidade tecidual, estimulação de neoformação de cemento, adequado para ambientes com umidade, produz biomineralização e promove selamento superior quando comparado aos outros materiais[23,24,25]. Devido às qualidades anteriormente citadas, o MTA é hoje o material que melhor preenche os requisitos de material adequado para as retro-obturações e por este motivo foi o material de escolha para o selamento apical.

O crescimento de tecido conjuntivo é bem mais rápido à que o crescimento de tecido ósseo. A finalidade de preenchimento de cavidades ósseas em microcirurgias endodônticas apicais tem como objetivo evitar o crescimento de tecido conjuntivo para dentro destas cavidades. Este crescimento tecidual é indesejável, pois poderia limitar o reparo ósseo ideal. Vários biomateriais combinados ou não com enxertos autógenos vem sendo propostos para tal finalidade. Entre estes materiais temos o sulfato de cálcio. Ele é um substituto de enxerto ósseo. É um biomaterial osteocondutor com adequada biocompatibilidade. A sua reabsorção acontece em sincronia com o reparo ósseo[26,27,28]. Por este motivo, o sulfato de cálcio cumpre o seu papel de preenchimento temporário da cavidade óssea evitando a invaginação do tecido conjuntivo e ainda conduzindo o crescimento ósseo. Nas radiografias pós-operatórias, é possível visualizar a sua reabsorção e consequente formação óssea ao longo dos meses de controle.

CONCLUSÃO

O sinergismo entre a microscopia operatória e o ultrassom permite a execução de tratamentos extremamente precisos. A microcirurgia endodôntica, quando realizada dentro de conceitos modernos, é uma alternativa terapêutica importante, previsível e viável para a manutenção estética e funcional de dentes com periodontite apical secundária ou persistente.

Autor convidado clínico.indd 182 31/10/13 18:40

REFERÊNCIAS

1. Torabinejad M, Kutsenko D, Machnick TK, Ismail A, Newton CW. Levels of evidence for the outcome of nonsurgical endodontic treatment. J Endod. 2005 Sept;31(9):637-46.
2. Nair PN. On the causes of persistent apical periodontitis: a review. Int Endod J. 2006 Apr;39(4):249-81.
3. Wu MK, Dummer PM, Wesselink PR. Consequences of and strategies to deal with residual post-treatment root canal infection. Int Endod J. 2006 May;39(5):343-56.
4. Torabinejad M, Corr R, Handysides R, Shabahang S.Outcomes of nonsurgical retreatment and endodontic surgery: a systematic review. J Endod. 2009 July;35(7):930-7.
5. Wesson CM, Gale TM. Molar apicoectomy with amalgam root-end filling: results of a prospective study in two district general hospitals. Br Dent J. 2003 Dec 20;195(12):707-14; discussion 698.
6. Tsesis I, Rosen E, Schwartz-Arad D, Fuss Z. Retrospective evaluation of surgical endodontic treatment: traditional versus modern technique. J Endod. 2006 May;32(5):412-6.
7. Setzer FC, Shah SB, Kohli MR, Karabucak B, Kim S. Outcome of endodontic surgery: a meta-analysis of the literature--part 1: Comparison of traditional root-end surgery and endodontic microsurgery. J Endod. 2010 Nov;36(11):1757-65.
8. Rahbaran S, Gilthrope MS, Harrison SD, Gulabivala K. Comparison of clinical outcome of periapical surgery in endodontics and oral surgery units of a teaching dental hospital: a retrospective study. Oral Surg Oral Med Oral Pathol Oral Radiol Endod. 2001 June;91(6):700-9.
9. Rubinstein R, Kim S. Short-term observation of the results of endodontic surgery with the use of a surgical operation microscope and Super-EBA as root-end filling material. J Endodon. 1999 Jan;25(1):43-8.
10. Rubinstein RA, Kim S. Long-term follow-up of cases considered healed 1 year after apical microsurgery. J Endodon. 2002 May;28(5):378-83.
11. Kim E, Song JS, Jung IY, Lee SJ, Kim S. Prospective clinical study evaluating endodontic microsurgery outcomes for cases with lesions of endodontic origin compared with cases with lesions of combined periodontal-endodontic origin. J Endod. 2008 May;34(5):546-51. Epub 2008 Mar 6.
12. Christiansen R, Kirkevang LL, Hørsted-Bindslev P, Wenzel A. Randomized clinical trial of root-end resection followed by root-end filling with mineral trioxide aggregate or smoothing of the orthograde gutta-percha root filling–1-year follow-up. Int Endod J. 2009 Feb;42(2):105-14.
13. Andrade ED. Terapêutica Medicamentosa em Odontologia. 3a ed. São Paulo: Artes Médicas; 2014.
14. Bowers DJ, Glickman GN, Solomon ES, He J. Magnification's Effect on Endodontic Fine Motor Skills. J Endod. 2010 July;36(7):1135-8.
15. Labanca M, Azzola F, Vinci R, Rodella LF. Piezoelectric surgery: twenty years of use. Br J Oral Maxillofac Surg. 2008 June;46(4):265-9. Epub 2008 Mar 14.
16. Preti G, Martinasso G, Peirone B, Navone R, Manzella C, Muzio G et al. Cytokines and growth factors involved in the osseointegration of oral titanium implants positioned using piezoelectric bone surgery versus a drill technique: a pilot study in minipigs. J Periodontol. 2007 Apr;78(4):716-22
17. Horton JE, Tarpley Jr TM, Jacoway JR. Clinical applications of ultrasonic instrumentation in the surgical removal of bone. Oral Surg Oral Med Oral Pathol. 1981 Mar;51(3):236-42.
18. Sortino F, Pedullà E, Masoli V. The piezoeletric and rotatory osteotomy technique in impacted third molar surgery: comparison of postoperative recovery. J Oral Maxillofac Surg. 2008 Dec;66(12):2444-8.
19. Gilheani PA, Figdor D, Tyas MJ. Apical dentin permeability and microleakage associatedwith root end ressection and retrograde filling. J Endod. 1994 Jan;20(1):22-6.
20. Bernardes RA, Souza Junior JV, Duarte MAH, De Moraes IG, Bramante CM. Ultrasonic Chemical Vapor Deposition–coated Tip versus High- and Low-speed Carbide Burs for Apicoectomy: Time Required for Resection and Scanning Electron Microscopy Analysis of the Root-end Surfaces. J Endod. 2009 Feb;35(2):265-8. Epub 2008 Dec 13.
21. Kim S. Principles of endodontic microsurgery. Dent Clin North Am. 1997 July;41(3):481-97.
22. Baek SH, Lee WC, Setzer FC, Kim S. Periapical bone regeneration after endodontic microsurgery with three different root-end filling materials: amalgam, SuperEBA, and mineral trioxide aggregate. J Endod. 2010 Aug;36(8):1323-5.
23. Torabinejad M, Hong CU, McDonald F, Pitt Ford TR. Physical and chemical properties of a new root-end filling material. J Endod. 1995 July;21(7):349-53.
24. Holland R, de Souza V, Nery M J, Otoboni Filho JA, Bernabe PF, Dezan Junior E. Reaction of dog's teeth to root canal filling with mineral trioxide aggregate or a glass ionomer sealer. J Endod. 1999 Nov;25(11):728-30.
25. Main C, Mizayan N, Shabahang S, Torabinejad M. Repair of root perforations using mineral trioxide aggregate: a long-term study. J Endod. 2004 Feb;30(2):80-3.
26. Peltier LF. The use of Plaster of Paris to fill defects in bone. Clin Orthop. 1961;21:1-31.
27. Kelly CM, Wilkins RM, Gitelis S, Hartjen C, Watson T, Kim PT. The use of a surgical grade calcium sulfate as bone graft substitute. Clin Orthop Relat Res. 2001 Jan;(382):42-50.
28. Peters CL, Hines JL, Bachus KN, Craig MA, Bloebaum RD. Biological effects of calcium sulfate as a bone graft substitute in ovine metaphyseal defects. J Biomed Mater Res A. 2006 Mar 1;76(3):456-62.

Autor convidado clínico.indd 183 31/10/13 18:40