

Aumento de coroa clínica para restabelecimento das distâncias biológicas com finalidade restauradora – revisão da literatura

Periodontal surgery for biological width re-establishment with restorative purpose – literature review

Marcos Rissato*
Micheline Sandini Trentin**

Resumo

Introdução: em situações clínicas nas quais se observam preparos com terminos subgingivais, nem sempre se consegue realizar procedimentos restauradores condizentes com o desejado pelos padrões técnicos e biológicos. Para ser considerado satisfatório, todo o tratamento dentário deve obedecer a princípios mecânicos, estéticos e biológicos. Revisão de literatura: para atender esses requisitos, a cirurgia de aumento de coroa clínica tem sido amplamente realizada, promovendo o aumento do tamanho da coroa clínica acima da crista óssea alveolar, permitindo, assim, a realização mais adequada de tratamentos restauradores, sejam por restaurações diretas, sejam por meios protéticos. Os procedimentos cirúrgicos para aumento de coroa clínica compreendem a excisão de tecidos moles através de gengivectomias e/ou gengivoplastias ou remoção de tecido ósseo através de osteotomias e osteoplastias (técnicas a retalho) visando o restabelecimento do espaço biológico, compreendido pelo epitélio do sulco, epitélio juncional e inserção conjuntiva. Detalhada avaliação do estado de saúde geral do paciente deve ser feita previamente à realização do procedimento a fim de promover um melhor controle de infecções. Considerações finais: é importante salientar que existem cuidados a serem seguidos no pré-operatório, durante o ato cirúrgico e também no pós-operatório, culminando com o sucesso clínico.

Palavras-chave: Espaço biológico. Osteotomia. Gengivectomia.

Introdução

Quando ocorre a invasão do espaço biológico, o organismo promove a reabsorção do tecido ósseo de sustentação para compensar o espaço perdido. Com isso, para que se obtenha êxito no tratamento restaurador, sem que ocorram prejuízos ao tecido de sustentação, a cirurgia para o aumento de coroa clínica está indicada. Comumente são encontradas margens cavitárias subgingivais invadindo o espaço condizente ao espaço biológico (correspondentes ao epitélio do sulco, epitélio juncional e inserção conjuntiva), sendo necessária, dessa forma, a intervenção cirúrgica para devolvermos as condições de normalidade aos tecidos de sustentação. Tristão¹ (1992) estudou as distâncias biológicas através de análise histométrica em humanos e, como resultado, obteve, para a média da margem gengival ao topo da crista óssea, a medida de 2,75 mm, variando entre 2,16 e 3,34 mm. Gargiulio et al². (1961) realizaram um estudo histométrico em animais e observaram um valor médio de 3,0 mm para as distâncias biológicas. Para que um tratamento restaurador não cause danos aos tecidos periodontais, o término do preparo deve estar localizado entre 3 a 4 mm da crista óssea alveolar, preservando, dessa forma, a integridade do epitélio juncional e inserção conjuntiva. Nesse sentido a cirurgia de aumento de coroa clínica tem sido amplamente realizada por promover um aumento do tamanho da coroa clínica, per-

* Cirurgião-dentista graduado pela Faculdade de Odontologia da Universidade de Passo Fundo - RS.

** Mestra em Periodontia pela Ulbra, especialista em Implantodontia e Doutora em Periodontia pela Unesp, professora Titular I da Faculdade de Odontologia da Universidade de Passo Fundo - RS.

mitindo, assim, melhor realização de tratamentos restauradores.

Os procedimentos cirúrgicos para aumento de coroa clínica compreendem a excisão ou de tecidos moles através de gengivectomias e gengivoplastias ou necessitando de remoção de tecido ósseo através de osteotomias e osteoplastias. A grande indicação desse tipo de cirurgia é feita quando existe invasão do espaço biológico, pois este é de grande importância quando se almeja o sucesso, ou por ocasião de tratamento restaurador. Quando esse for invadido, ocorre reabsorção do tecido ósseo pelo organismo a fim de manter um espaço satisfatório condizente com a saúde dos tecidos de sustentação.

Para tanto, foi realizada revisão bibliográfica abordando as indicações, contra indicações e técnicas cirúrgicas para o aumento de coroa clínica com fins restauradores, revisando a literatura de autores consagrados na área, bem como artigos de periódicos.

Revisão de literatura

O tratamento dentário só é considerado satisfatório quando respeitados os aspectos mecânicos, biológicos e estéticos, visando manter a integridade do tecido dental e a saúde dos tecidos de suporte. Igualmente, objetiva-se ou procura-se sempre respeitar o espaço biológico, que consiste na dimensão do periodonto compreendida da crista óssea alveolar à margem gengival livre, caracterizando-se pelas estruturas bioanatômicas do epitélio sulcular, epitélio juncional e inserção conjuntiva³.

O espaço biológico tem por função proteger os tecidos de sustentação do elemento dentário da agressão bacteriana e suas toxinas, pois existe uma luta do organismo em manter sua integridade física. Por isso quando ocorre a invasão do espaço biológico ocorre uma migração e reorganização mais apical dessas estruturas⁴.

Em muitas situações clínicas, as condições ideais para a realização do procedimento restaurador não estão presentes, tendo o profissional que buscar alternativas no sentido de criar acesso à parede cervical da cavidade, a fim de possibilitar um campo operatório livre de contaminação e umidade. Em situações em que isso ocorre, apenas procedimentos cirúrgico-periodontais podem promover condições favoráveis⁵. Dentre as opções de procedimentos cirúrgico-periodontais que podem trazer benefícios para o tratamento restaurador, pode-se destacar a cirurgia de aumento de coroa clínica. Há que se ressaltar, contudo, que, muitas vezes, o profissional deve aguardar um período de cicatrização tecidual antes da realização do procedimento restaurador ou mesmo durante o ato cirúrgico e, com a exposição da cavidade, proceder à restauração transcirúrgica⁵.

Segundo Souza et al.⁶ (2004), as restaurações transcirúrgicas são procedimentos restauradores

realizados em associação com procedimentos cirúrgico-periodontais. E são formas de conveniência os casos em que o acesso integral da lesão não pode ser efetuado de uma forma mais conservadora. Em cavidades que invadem o espaço biológico, a intervenção cirúrgica, recuperando esse espaço, é de fundamental importância para a obtenção de uma restauração adequada⁷.

A cirurgia para aumento de coroa clínica é indicada quando existir extensa destruição da coroa e/ou parte da raiz cujo remanescente receberá um tratamento restaurador direto ou indireto. Em casos de extrema destruição onde não seja possível a retenção do grampo do isolamento absoluto quando na necessidade de tratamento endodôntico ou após extrusões ortodônticas quando for necessária a remoção de tecido ósseo que acompanhou a erupção adicional do elemento dental⁸.

A evolução das resinas compostas associada à melhoria dos sistemas de união promoveu grandes avanços na odontologia restauradora, possibilitando a restauração de elementos extensamente destruídos em apenas uma sessão clínica. Quando associada a procedimentos cirúrgicos, essa prática promove a restauração dos aspectos mecânicos, biológico e estéticos de uma forma mais vantajosa e mais rápida⁹.

As restaurações transcirúrgicas têm o intuito de promover o restabelecimento funcional e estético, em menor tempo, preservando as distâncias biológicas e integridade dos tecidos periodontais¹⁰.

A invasão do espaço biológico pode resultar em inflamação crônica conduzindo à periodontite, podendo conseqüentemente evoluir para a perda do elemento dental. Dessa forma ocorre reabsorção do tecido ósseo alveolar como tentativa em restabelecer o espaço correspondente à inserção conjuntiva¹¹.

As conseqüências da invasão do espaço biológico durante procedimentos restauradores são inflamação gengival mesmo com controle satisfatório de placa, sensibilidade gengival a estímulos mecânicos, recessão como forma fisiológica de remodelação e formação de bolsa periodontal¹¹. A violação do espaço biológico pode resultar em formação de bolsa periodontal e perda óssea alveolar, conseqüentemente recomenda-se que seja respeitado um espaço de pelo menos 3 mm entre a margem gengival e a crista óssea alveolar¹². Procedimentos de aumento de coroa clínica são executados a fim de permitir um preparo adequado, seja para o dente receber um tratamento restaurador direto, seja para moldagem e restauração de forma indireta. Também são indicados para ajustar as margens gengivais em casos de necessidade de melhoria estética¹³.

A realização de restauração transcirúrgica não é a abordagem mais indicada na maioria dos casos, uma vez que a realização prévia do aumento de coroa clínica possibilita um melhor posicionamento do tecido gengival e facilita o procedimento restaurador¹⁴. Quando optarmos pela realização da

restauração transcirúrgica, temos de levar em conta também o tipo de material restaurador usado. Segundo Hörsted-Bindslev e Mjör¹⁵ (1999), o amálgama de prata oferece uma técnica pouco sensível e uma lisura superficial compatível com a situação transcirúrgica, oferecendo situações confortáveis e saudáveis ao periodonto se comparado ao cimento de ionômero de vidro ou às resinas compostas.

Os cimentos de ionômero de vidro por sua vez são considerados biocompatíveis apresentando moléculas grandes, baixa citotoxicidade e capacidade de adesão à estrutura dental o que os colocaria como matérias de primeira escolha, porém, apresentam baixa capacidade de polimento, levando a um maior acúmulo de placa bacteriana¹⁶⁻¹⁸.

Em se tratando de utilização de resinas compostas, as mais indicadas para ficar em contato direto com o periodonto são as resinas microparticuladas, pois proporcionam uma lisura superficial e um polimento mais satisfatório, o que reduz o acúmulo de placa bacteriana. Também são consideradas biocompatíveis após uma correta polimerização, pois apresentam mínima solubilidade e porções de material não polimerizado, que seriam capazes de desenvolver reações de toxicidade aos tecidos¹⁵⁻¹⁷.

O aumento de coroa clínica pode envolver apenas remoção de tecido mole e/ou tecido mole e osso alveolar. Cada procedimento deve ser avaliado quanto à sua viabilidade e observando-se os princípios biológicos, realizando exames periodontais detalhados bem como avaliação dos fatores etiológicos e higiene bucal, presença de alterações mucogengivais; avaliação oclusal, além de um detalhado exame radiográfico, a fim de estabelecer um correto diagnóstico e indicação da necessidade da realização do procedimento¹³.

São indicações para o procedimento cirúrgico de aumento de coroa clínica, segundo Cardoso e Gonçalves¹⁹ (2002): necessidade de eliminação de bolsas, recontorno gengival em caso de dificuldade nas reabilitações protéticas, hiperplasia gengival, desníveis gengivais que interfiram na estética, ou qualquer outra razão em que não seja estabelecido um ambiente favorável para tratamentos restauradores (invasão do espaço biológico).

Por outro lado, segundo Cardoso e Gonçalves (2002)¹⁹, contraindica-se o procedimento cirúrgico quando existir presença de processo inflamatório nos tecidos envolvidos, controle de placa insatisfatório, proporção coroa raiz desfavorável, risco de exposição da região de furca, possibilidade de criação de desníveis que venham a interferir na estética e quando pela extensão da lesão e pela importância estratégica do dente não se justifique a realização do procedimento ou ainda quando a faixa de gengiva inserida é insuficiente e com intenção de realizar gengivectomia.

Segundo Conceição (2002)¹⁸, são indicações de aumento de coroa clínica: dentes com coroa clínica ou anatômica curta, hiperplasias gengivais, inva-

são de espaço biológico ocasionado por fratura ou cárie, aparência antiestética, dentes com preparos protéticos curtos e com falta de retenção. A cirurgia apresenta algumas limitações, que se dão em dentes com defeitos ósseos verticais que necessitem regeneração tecidual, dentes com mobilidade e pouca estrutura óssea, casos de necessidade estética de frenectomia e em dentes com grandes defeitos ósseos onde não se deve realizar o retalho por vestibular e palatino ou lingual concomitantemente.

Para Lindhe et al. (2005)²⁰, indica-se o procedimento em casos onde exista um acesso inadequado para a realização da raspagem e alisamento radicular, locais com dificuldade de controle de placa pelo paciente, correções de aberrações gengivais, reposicionamento mais apical da margem gengival em restaurações que retenham placa para facilitar a terapia restauradora apropriada e em caso de invasão do espaço biológico. Por outro lado, é contraindicado nos casos de falta de cooperação por parte do paciente; pacientes com comprometimento sistêmico, assim como doenças cardiovasculares; transplantados; com discrasias sanguíneas; distúrbios neurológicos e tabagistas. O aumento cirúrgico da coroa clínica pode ser realizado por meio de gengivectomia ou por técnicas a retalho associadas ou não à osteotomia.

Técnicas a retalho

Cardoso e Gonçalves (2002),¹⁹ afirmam que as técnicas a retalho compreendem os retalhos de espessura total ou parcial, podendo esses ser repostos, deslocados apicalmente, coronariamente ou lateralmente. Ao passo que para Lindhe et al. (2005)²⁰ as técnicas a retalho se classificam em original de Widman, de Neumann, modificado, posicionado apicalmente, de Widman modificado e para preservação de papila.

O grande diferencial na indicação do tipo de cirurgia depende da necessidade ou não de remover tecido ósseo, pois quando essa remoção está dispensada, indica-se o retalho de espessura parcial. Já se a remoção de tecido ósseo se faz necessária, indica-se o retalho de espessura total, onde se descola também o periosteio, expondo-se o tecido ósseo. Na técnica a retalho, a incisão primária é em bisel invertido e vai determinar a quantidade de gengiva a ser removida, a incisão secundária é intrassulcular em direção à crista alveolar e visa destacar o colar de gengiva incisado anteriormente e a incisão terciária é interdental paralela ao plano oclusal. Com auxílio de curetas é feita a remoção do colar de gengiva excisado. Quando necessário, devem ser realizadas incisões relaxantes¹⁹. A osteotomia é realizada quando houver invasão do espaço biológico. Sendo essa indicada, deve ser realizada com auxílio de cinzéis ou brocas, tomando-se o cuidado de irrigação abundante. Em regiões interproximais uti-

lizam-se as limas Schluger, ou limas endodônticas do tipo Hedström, para a remoção do tecido ósseo. Por meio da osteotomia, o tecido ósseo de suporte é desgastado em nível apical para que seja possível restabelecer um contorno fisiológico, além de devolver as distâncias biológicas condizentes com a normalidade a fim de restabelecer a saúde dos tecidos de sustentação²⁰. Muito comumente realiza-se osteoplastia, onde se busca proporcionar o contorno mais fisiológico possível sem remover tecido ósseo de suporte. Em determinadas situações, para uma melhor adaptação do retalho se faz necessário o emprego da técnica da osteoplastia a fim de promover o desgaste, diminuindo a espessura vestibulo-lingual nas áreas interdentais e promovendo uma ótima adaptação da mucosa sobre o tecido ósseo²⁰.

Quando concluída, a cirurgia deve ser irrigada com solução fisiológica a 0,9% e o retalho suturado, cobrindo totalmente a estrutura óssea anteriormente exposta. Quando bem coaptados os bordos do tecido, descarta-se a necessidade de cimento cirúrgico. A higiene bucal deve ser orientada e particularizada, a fim de evitar o deslocamento do cimento cirúrgico, quando este estiver presente, e para o controle da formação de biofilme. A prescrição de analgésicos e anti-inflamatórios pode também ser necessária, bem como soluções antissépticas bucais nesse período^{21,22}.

Discussão

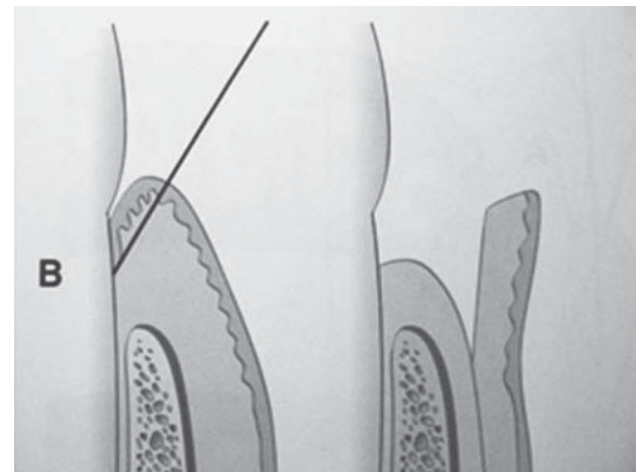
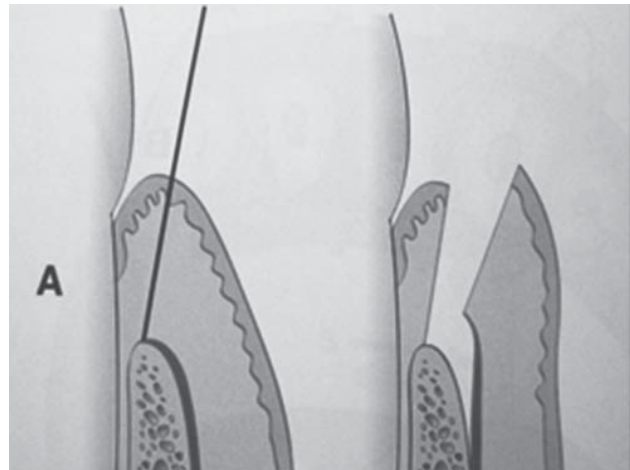
Para a realização de uma restauração, seja por meios diretos, seja indiretos, é importante que se respeite a integridade do periodonto, principalmente em casos onde as margens dessa restauração encontram-se subgingivais, o que dificulta a realização do tratamento restaurador dentro dos padrões ideais.

Para iniciar tal discussão há que se compreender o que é o espaço biológico, que, segundo Festuggatto et al. (2000)³, trata da dimensão do periodonto compreendida da crista óssea alveolar à margem gengival livre, caracterizando-se pelas estruturas bioanatômicas do epitélio sulcular, epitélio juncional e inserção conjuntiva. Espaço este de pelo menos 3 mm entre a margem gengival e a crista óssea alveolar¹².

A cirurgia para aumento de coroa clínica envolve procedimentos para remoção de tecidos moles e duros a fim de se obter uma coroa clínica com margens cervicais íntegras acima da crista óssea alveolar, o que permite melhor adaptação e o restabelecimento do espaço biológico, devolvendo-se, assim, as condições de saúde aos tecidos de sustentação. O grande diferencial na escolha do tipo de cirurgia que será indicada dependerá da necessidade ou não de se remover tecido ósseo.

Para situações em que seja necessária a remoção de tecido ósseo, faz-se necessária a confecção de retalho de espessura total (Fig. 1A), em caso onde

apenas se indica a remoção de tecido mole, por sua vez, indica-se a confecção de retalho de espessura parcial (Fig. 1B).



Fonte: Carranza Júnior FA, Newman MG. *Periodontia clínica*. 8. ed. Rio de Janeiro: Guanabara Koogan, 1997.

Figura 1 - A) Retalho espessura total. B) Retalho espessura parcial

O ato cirúrgico é precedido de uma avaliação detalhada do estado de saúde do paciente, onde um correto controle de infecções deve ser realizado pelo profissional e pelo paciente, promovendo a diminuição ou eliminação do infiltrado inflamatório, melhorando, conseqüentemente, as condições cirúrgicas e pós-operatórias. Salienta-se que um correto controle de placa bacteriana favorece qualquer procedimento odontológico, pois no caso da realização de procedimento cirúrgico se faz necessário um bom estado de saúde gengival, para que se obtenha sucesso no pré, trans e pós-operatório. Muitas vezes o que é tratado como contra-indicação deve ser compreendido como limitação temporária, pois, como no caso de inflamação gengival por falta ou deficiência de higiene, pode se obter um ambiente favorável para a realização do procedimento após orientações de higiene e acompanhamento clínico.

Após realizada a sondagem periodontal, a qual envolve a medição da margem gengival até a crista óssea alveolar, medindo-se entre essa e a base do

defeito do tecido dental (cárie ou restauração anterior), determinadas as medidas com o auxílio de uma sonda periodontal milimetrada, transfere-se a medida para a face externa da gengiva, obtendo-se as marcações com pontos sangrantes na margem gengival, sendo então delimitada a linha de incisão. A incisão primária deve ser realizada com bisturi com lâmina 15, em bisel interno ou invertido, e visa determinar a quantidade de gengiva que deverá ser removida; a secundária é intrassulcular em direção à crista alveolar e tem por objetivo destacar o colar de gengiva anteriormente incisado e a terceira incisão é interdental, feita paralelamente ao plano oclusal e, quando necessário, indica-se a confecção de incisões relaxantes.

Posteriormente, efetua-se o rebatimento do retalho de espessura total, com auxílio de descolador delicado (Molt), tomando-se o cuidado em evitar a dilaceração das papilas interdentais, sendo que o bisel interno nos permite manter a quantidade adequada de gengiva queratinizada. A osteotomia normalmente é realizada utilizando-se instrumentos manuais (Cinzel de Rodhes nº 36-37, e limas Schluger nº 9-10) e o mesmo resultado é obtido com a utilização de instrumentos rotatórios sob abundante irrigação, ou até mesmo o emprego de limas endodônticas do tipo Hedstroem. Com auxílio de uma sonda periodontal verifica-se a distância da crista óssea ao término do preparo e quando essa for menor de 3 mm faz-se necessária a osteotomia. Sendo necessário, também será realizada osteoplastia cervical na vestibular e palatina ou lingual na regularização do tecido ósseo. A realização da osteoplastia é indicada para dar ao tecido ósseo um melhor contorno, devolvendo a anatomia óssea, com isso promover um melhor assentamento do retalho ao tecido ósseo e, conseqüentemente, devolvendo um contorno mais harmônico e fisiológico à estética do paciente. A sutura deve ser realizada a fim de preservar as papilas e promover uma adequada coaptação dos bordos, que, quando alcançada, dispensa o uso de cimento cirúrgico, caso contrário, o mesmo está indicado. Cuidados pós-operatórios são necessários, além de uma rigorosa orientação de higiene oral, culminando para o sucesso do procedimento cirúrgico. As suturas devem ser removidas em sete a dez dias e o elemento dental deve ser restaurado provisoriamente, a fim de se estabelecer um correto contorno da coroa dental, ajudando no condicionamento gengival prévio à restauração definitiva a qual só deve ser realizada após transcorrido um período de 45 a 60 dias.

Considerações finais

Procedimentos para o restabelecimento da distância biológica, quando devidamente indicados, permitem que sejam realizados de forma adequada procedimentos restauradores concomitantemente

com a manutenção da integridade dos tecidos periodontais.

Na escolha pela restauração transcirúrgica, a opção pelo uso das resinas compostas microparticuladas é uma boa escolha, lembrado sempre que um correto e adequado polimento e acabamento devem ser realizados a fim de reduzir o acúmulo de placa bacteriana.

Abstract

Introduction: In clinical situations that involve subgingival finish line preparations, the restorative procedures may not be in agreement with the technical and biological standards. For a good prognosis, the dental treatment should be performed within mechanical, biological and aesthetic principles. Literature review: To meet these requirements the surgery for clinical crown increase has been widely used to re-establish the size of the clinical crown above the alveolar bone crest, allowing a better situation for the restorative treatment, for both direct and indirect restorations. Surgical procedures to increase the clinical crown include excision of soft tissue by gingivectomy and gingivoplasty or removal of bone through osteotomy and osteoplasty to reestablish the biologic width. Detailed history of the general health of the patient should be obtained prior to the surgery in order to promote an infection control. Final considerations: It is important to emphasize that precaution principles should be followed preoperatively, during surgery and also postoperatively, leading to clinical success.

Key words: Gingivectomy. Osteotomy. Periodontium.

Referências

1. Tristão GC. Espaço biológico: estudo histométrico em periodonto clinicamente normal de humanos. (Tese de Doutorado em Periodontia) São Paulo: Faculdade de Odontologia da Universidade de São Paulo; 1992.
2. Gargiulo AW, Wentz FM, Orban B. Dimension and relations of the dento gingival junction in humans J Periodontol 1961; 32(3):261-7.
3. Festugatto FE, Daudt FARL, Rösing CK. Aumento de coroa clínica: comparação de técnicas de diagnóstico de invasão do espaço biológico do periodonto. Sobrepe, Revista de Periodontia, jan/jun 2000. Disponível em: <HTTP://www.revistasobrepe.com.br/arquivos/edicao_anterior/ed_janjul_00/file_D_2000_jan_jun_aum_coro_aum_coro.pdf>. Acesso em: 05 maio 2010.
4. Maynard JG, Wilson RD. Physiologic dimension of the periodontium fundamental to success ful restorative dentistry. J Periodontol 1979, 50:170-4.
5. Cueva MA. Procedimentos Cirúrgico-periodontais aplicados à Dentística Restauradora. In: CONCEIÇÃO, E.N..Dentística: Saúde e Estética. 1. ed. Porto Alegre: Artmed; 2000, p. 63-81.
6. Souza FHC, Grouchau, C.H., Klein C.A, Campos L.M. Restauração transcirúrgica com envolvimento endodôntico: Relato de caso clínico. Stomatos 2004; 10(18):6-13.
7. Brägger U, Lauchenauer D, Lang NP. Surgical crown lengthening of the clinical crown. J Clin Periodontol. 1992; 19(1):58-63.

8. Mondelli J. Dentística restauradora: Fundamentos Dentística Operatória. 1ª ed, São Paulo: Ed. Santos 2006.
9. Faria-e-Silva AL, Moura AS, Silva AM, Rodrigues JL, Brant LC. Restauração transcirúrgica de pré-molar com lesão extensa idiopática: Relato de caso. Clípe Odonto - UNITAU 2010, 2 (1):53-9.
10. Cherulli TL, Menezes HHM, Carneiro KF, Quagliatto PS, Magalhães D. Restauração transcirúrgica: Relato de caso clínico. Rev. de Odontologia da UNESP 2005; 34 (3):169.
11. Baratieri LN. Dentística: procedimentos preventivos e restauradores. 2. ed. Chicago: Quintessence, 1998.
12. Carranza Júnior FA, Newman MG. Periodontia clínica. 8ª. ed. Rio de Janeiro: Guanabara Koogan, 1997.
13. Newman MG, Takei HH, Klokkevold PR, Carranza FA. (Coord.). Carranza: Periodontia Clínica. 9. ed. Rio de Janeiro: Elsevier; 2004, cap. 62, 701-16.
14. Da Silva PSL, Ximenes SRA, Moreira DM, Costa APC. Transurgical restoration in the absence of attached gingiva: A case report. Quintessence Int 2004; 35(1):35-8.
15. Hörsted-Bindslev P, Mjör IA. Dentística Operatória Moderna. 3.ed. São Paulo: Santos, 1999.
16. Busato ALS. Dentística: Restaurações em dentes anteriores. São Paulo: ed. Artes Médicas, 1997.
17. Anusavice KJ, Phillips RW. (Coord.) Phillips materiais dentários. Rio de Janeiro: Elsevier, 2005.
18. Conceição EN. DENTÍSTICA: saúde e estética. Porto Alegre: Artes Médicas, 2002.
19. Cardoso RJA, Gonçalves EA. N. Estética 2. ed. São Paulo: Artes Médicas, 2002.
20. Lindhe J, Karring T, Lang NP, Moleri AB. (Tradutora). Tratado de periodontia clínica e implantologia oral. 4. ed. Rio de Janeiro: Guanabara Koogan, 2005.
21. Pedron IG, Utumi ER, Tancred ARC, Perrella A, Perez FEG. Sorriso gengival: cirurgia ressectiva coadjuvante à estética dental. [relato de caso]. Odonto 2010; 18(35):87-95. Disponível em: <<https://www.metodista.br/revistas/revistasims/index.php/O1/article/viewPDFInterstitial/1564/1603>>. Acesso em: 05 mai. 2010.
22. Elerati E.L, Assis M.P, Dos Reis W.C.FB. Aumento de coroa clínica na reabilitação estética do sorriso gengival. Revista Perionewns 2011; 5(2):139-44.

Endereço para correspondência:

Micheline Sandini Trentin
Rua Bento Gonçalves, 651/1301
99010-010 - Passo Fundo/RS
Fone: (54) 3316 8402
E-mail: tmicheline@upf.br

Recebido: 31/10/2011 Aceito: 09/05/2012