

# Análise histológica comparativa entre o reparo de feridas cutâneas tratadas por sutura com fio de náilon e o adesivo octil-2-cianoacrilato em ratos

*Comparative histological analysis among repair of skin wounds treated by suture with nylon and the adhesive octyl-2-cyanoacrylate in rats*

Rolf Muner Filho\*  
Vagner Figur Pereira\*\*  
Humberto Thomazi Gassen\*\*\*  
Aurelício Novaes Silva Júnior\*\*\*\*  
Pedro Antônio González Hernandez\*\*\*\*\*  
Sergio Augusto Quevedo Miguens Junior\*\*\*\*\*

## Resumo

*Introdução: A síntese das feridas cirúrgicas é conceituada como o conjunto de manobras que visam aproximar os tecidos divididos ou separados durante os atos cirúrgicos de incisão ou divulsão, permitindo o seu fechamento de maneira que ocorra um adequado reparo tecidual e, ao mesmo tempo, objetivando a busca da harmonia estética dos tecidos incisados. O objetivo deste trabalho é avaliar histologicamente feridas incisas tratadas com fio Mononylon 4-0 e adesivo octil-2-cianoacrilato. Métodos: Para o seu desenvolvimento, foram utilizados sete ratos da linhagem Wistar, em cujo dorso foram realizadas duas feridas incisas, uma tratada por sutura com Mononylon 4-0 e outra, pelo adesivo octil-2-cianoacrilato. As amostras foram coletadas nos períodos de 24h, 48h, 72h e 7 dias pós-operatórios. Resultados e Conclusão: pode-se observar que o octil-2-cianoacrilato mostrou um reparo tecidual semelhante ao fio de náilon, porém este necessitou de menor tempo para o fechamento da ferida, com maior facilidade na aproximação dos bordos.*

*Palavras-chave: Cicatrização de feridas. Técnica de Sutura. Cianoacrilatos.*

## Introdução

A síntese é uma etapa importante da técnica cirúrgica, principalmente quando em regiões estéticas. A cirurgia bucomaxilofacial comumente necessita de incisões na pele para o acesso cirúrgico, como patologias e traumatismos. Na busca pela estética e agilidade no reparo dos tecidos incisados, é fundamental o uso de materiais que ocasionem mínimo dano e mínima reação inflamatória na aproximação dos bordos da ferida.

O náilon é um polímero de cadeia longa que se encontra disponível nas formas monofilamentar e multifilamentar<sup>1</sup>. É difícil de ser amarrado, sendo necessários seminós adicionais para se obter segurança, produzindo, portanto, um nó volumoso. Apesar de induzir uma resposta inflamatória mínima, mantém-se como corpo estranho dentro do tecido, o que prolonga as fases inflamatórias do processo de reparo tecidual<sup>2</sup>.

\* Aluno do curso de pós-graduação em Cirurgia e Traumatologia Bucamaxilofacial da Sobracid. Graduado pelo curso de Odontologia da Universidade Luterana do Brasil, Canoas, RS, Brasil.

\*\* Cirurgião-dentista graduado pelo curso de Odontologia da Universidade Luterana do Brasil, Canoas, RS, Brasil.

\*\*\* Mestre em Cirurgia e Traumatologia Bucamaxilofacial pela Universidade Luterana do Brasil. Professor Assistente do curso de Odontologia da Universidade Luterana do Brasil, Canoas, RS, Brasil.

\*\*\*\* Mestre e Doutor em Cirurgia e Traumatologia Bucamaxilofacial pela PUCRS. Professor Adjunto do curso de Odontologia e do Programa de Pós-Graduação em CTBMF da Universidade Luterana do Brasil, Canoas, RS, Brasil.

\*\*\*\*\* Mestre em Cirurgia e Traumatologia Bucamaxilofacial pela UFPel. Doutor em Odontologia – Unesp. Professor Adjunto do curso de Odontologia e do Programa de Pós-Graduação em CTBMF da Universidade Luterana do Brasil, Canoas, RS, Brasil.

\*\*\*\*\* Mestre em Cirurgia e Traumatologia Bucamaxilofacial pela UFPel. Doutor em Estomatologia Clínica pela PUC/RS. Professor Adjunto do curso de Odontologia e do Programa de Pós-Graduação em CTBMF da Universidade Luterana do Brasil, Canoas, RS, Brasil.

Os derivados iniciais dos cianoacrilatos foram o metil-2 e o etil-2, que se tornaram eficientes e são denominados “supercolas”. O primeiro cianoacrilato utilizado foi o metil-2-cianoacrilato, que inicialmente se mostrou promissor, mas o grupamento metil, embora com capacidade bactericida, é instável e tóxico. Em razão das cadeias alquilas mais curtas, degradava-se rapidamente em cianoacetato e formol, resultando em significativa toxicidade para os tecidos, com inflamação aguda e crônica; por isso, foi gradativamente sendo abandonado<sup>3</sup>.

As características físicas, químicas e biológicas dos cianoacrilatos variam de acordo com o tamanho da cadeia carbônica do radical alquil<sup>4-6</sup>. Sua toxicidade deve-se, provavelmente, aos produtos resultantes da sua degradação, como o formaldeído<sup>5</sup>.

O octil-2-cianoacrilato é formulado com plastificadores, que formam uma ligação flexível, porém resistente, com força de quebra quatro vezes maior do que a dos butil-cianoacrilatos e mais próxima da força tênsil do fio monofilamentar de náilon 5-0. Quando em contato com um fluido ou substância básica, ocorre a polimerização do octil-2-cianoacrilato<sup>7</sup>. Logo após a sua aplicação, esses adesivos sofrem reação de hidroxilação, o que resulta no enrijecimento do produto<sup>6,8</sup>. A polimerização acontece através de reação exotérmica<sup>9</sup> e ação aglutinante<sup>10</sup> e varia de 30s a 5min, dependendo da presença e da quantidade de fluidos corporais<sup>11</sup>. O adesivo é gradualmente biodegradado na presença de água e removido do sítio de implantação. Quanto mais lenta a degradação, menor será o efeito tóxico, pois a lenta liberação dos produtos permite um metabolismo mais efetivo dos mesmos, provocando reação inflamatória de menor intensidade<sup>6</sup>.

Estudos têm demonstrado que o octil-2-cianoacrilato promove uma reepitelização mais rápida na fase inicial<sup>12</sup>. Quando usado na fixação de enxertos de pele em ratos, promove menor reação inflamatória e melhor organização das fibras colágenas, em comparação à síntese com fio monofilamentar de náilon 4.0<sup>13</sup>. Como vantagens da utilização do adesivo podem-se citar a fácil aplicação e a diminuição do tempo cirúrgico, conseqüentemente, do tempo de anestesia geral<sup>11,14,15</sup>, além de uma menor cicatriz residual<sup>16</sup>. Além disso, para redução de feridas traumáticas não há necessidade de material cirúrgico para a sua aplicação, nem de anestesia local<sup>15,17</sup>.

O estudo tem por objetivo avaliar comparativamente a biocompatibilidade da síntese com fio do tipo Mononylon 4-0 e cola sintética de octil-2-cianoacrilato.

## Materiais e método

No desenho da amostra, após aprovação pelo Comitê de Ética em Pesquisa em Seres Humanos e Animais (identificação CEP-Ulbra 2007-025), foram utilizados sete ratos albinos da espécie *Rattus Norvegicus*, classe *Mammalia*, ordem *Roedentia*, da linhagem *Wistar*, machos, adultos jovens, com idade aproximada de 180 dias, clinicamente sadios e peso entre 350 e 400 g, oriundos do Biotério da Universidade Luterana do Brasil Campus Canoas.

Os animais foram mantidos individualmente em gaiolas de polietileno sob condições adequadas de temperatura (25 °C), umidade relativa e ventilação, com intervalos de 12h entre claridade e escuridão. Os animais receberam dieta padrão do Biotério (Ração Nuvital<sup>®</sup>) e água *ad libidum*. A limpeza de cada gaiola foi realizada com água corrente, sabão e desinfetantes, a fim de diminuir os riscos de contaminação.

Previamente ao ato cirúrgico, os animais foram anestesiados com uma associação de Tiletamina-Zolazepam (Zoletil<sup>®</sup> 50) na dosagem 20mg/kg, 0,4ml/kg (suplementados com metade da dosagem, se necessário: 0,2 ml/kg) injetados via intramuscular. Foi realizada tricotomia da região dorsal do rato, antisepsia com solução de polivinilpirrolidona-iodo (PVPI) e posterior fixação do animal em pranchetas cirúrgicas na posição de decúbito ventral.

Confeccionaram-se, então, duas feridas incisivas (Sutura e Dermabond) no sentido craniocaudal, paralelas à coluna vertebral e separadas entre si numa distância de 5 cm, medindo 5 cm de extensão, atingindo a pele e a tela subcutânea, seguindo marcações de guia previamente confeccionada, deixando à mostra a fáscia muscular lombar. Após, a ferida foi lavada com solução fisiológica de cloreto de sódio 0,9% e realizada hemostasia com gaze estéril e compressão digital. Na incisão do lado direito foi realizada sutura com fio Mononylon 4-0 (Ethicon<sup>®</sup>); no lado esquerdo, aproximação dos bordos e síntese com Dermabond<sup>®</sup> (octil-2-cianoacrilato) em duas camadas (normas estabelecidas pelo fabricante) (Fig. 1 A).

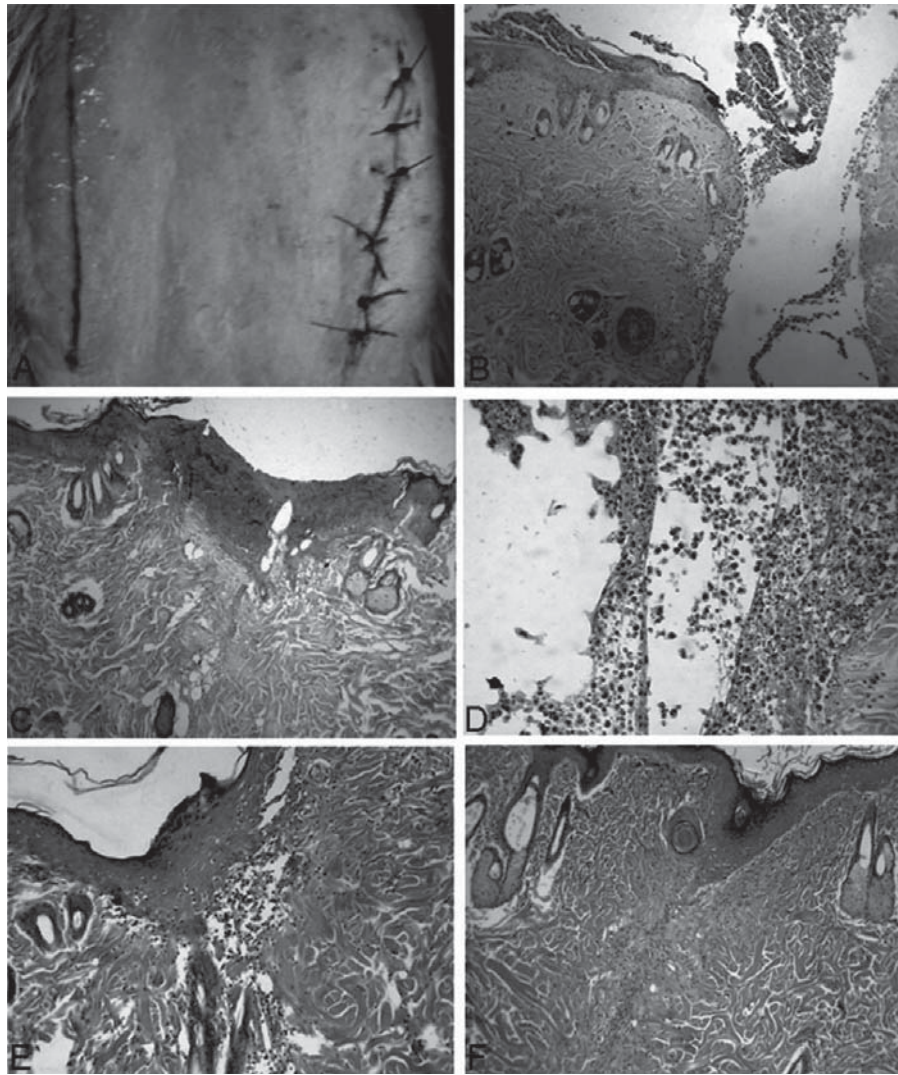


Figura 1: A) Configuração pós-cirúrgica imediata das amostras; B) Distanciamento entre os bordos da ferida, observado na Amostra 2 do Grupo Dermabond®; C) Aproximação dos bordos com fibrose na linha respectiva ao corte e proliferação epitelial (proveniente da camada basal) na camada superficial ocorrendo fechamento da ferida; D) Denso infiltrado inflamatório agudo referente à Amostra 3 – Grupo Dermabond®; E) Epitelização da superfície com infiltrado inflamatório crônico e presença de neutrófilos logo abaixo da região de epitelização; F) Amostra 7 do Grupo Dermabond® sugestiva de atraso no processo de reparação tecidual

Os animais foram submetidos à eutanásia por meio de injeção intracardíaca com solução de Thio-pental Sódico em períodos predeterminados (24h, 48h, 72h e sete dias), e as amostras foram armazenadas em solução de formalina 10% para posterior avaliação histológica.

## Resultados

Cada animal forneceu uma amostra de cada grupo (Sutura e Dermabond®), sendo dois animais para os períodos de 24h, 48h, 72h e um animal para o período de sete dias pós-operatório.

No período de 24 horas da realização da síntese, no Grupo Sutura observou-se infiltrado inflamatório agudo (neutrófilos) adjacente ao epitélio, não evidenciado na Amostra 2 em razão do distanciamento entre os bordos da ferida cirúrgica. No Grupo Dermabond® observou-se a presença de infiltrado inflamatório agudo mais intenso, estendendo-se da

porção intermediária até a superficial, e na amostra 2 do mesmo grupo houve um maior distanciamento entre os bordos da ferida (Fig. 1B), desde a porção intermediária até a superfície, quando comparado à amostra do mesmo período, com intenso infiltrado inflamatório agudo e presença de áreas de supuração.

Após 48 horas, o Grupo Sutura mostrou aproximação dos bordos com fibrose na linha respectiva ao corte (Fig. 1C), escasso infiltrado inflamatório agudo (porção profunda) e proliferação epitelial (proveniente da camada basal) na camada superficial, ocorrendo fechamento da ferida. No Grupo Dermabond® não houve fibrose nem epitelização, pois há espaçamento dos bordos e presença de denso infiltrado inflamatório agudo com supuração em toda extensão do corte (Fig. 1D). Pôde-se observar apenas na amostra 4 discreto infiltrado inflamatório crônico (linfócitos e plasmócitos) na porção mais profunda.

Após 72 horas, o Grupo Sutura mostrou aproximação total dos bordos com epitelização da superfície, infiltrado inflamatório crônico com alguns neutrófilos logo abaixo da região de epitelização (Fig. 1E). Na porção mais profunda observou-se infiltrado inflamatório crônico e agudo. Excepcionalmente, foram evidenciadas áreas de supuração em uma das amostras. No Grupo Dermabond® constataram-se espaçamento dos bordos superficiais e ausência no fechamento do corte por epitelização da superfície, presença de intenso infiltrado inflamatório crônico na porção profunda do corte. Em contrapartida, houve fechamento da superfície mediante proliferação epitelial e, ao longo de todo o corte, houve aproximação dos bordos com áreas de discreto infiltrado inflamatório crônico associado em uma das amostras.

No período de sete dias foi observado aspecto de normalidade, não sendo possível identificar a região de incisão no Grupo Sutura. No Grupo Dermabond® sugere-se atraso no reparo da ferida em comparação ao Grupo Sutura, ocorrendo fechamento da superfície epitelial por epitelização (proliferação de células da camada basal), fibrose na área relativa ao corte (proliferação de tecido conjuntivo), com presença de macrófagos, plasmócitos e linfócitos no infiltrado inflamatório crônico (Fig. 1F).

## Discussão

Sendo a síntese uma etapa importante do ato cirúrgico, a seleção do material adequado para cada caso torna-se imprescindível, devendo-se levar em conta o tempo de duração no qual o material deve ser mantido e a sua biocompatibilidade.

O náilon, quando comparado aos demais fios de sutura convencionais, é o que apresenta melhor resposta biológica, cicatricial e capacidade de coaptação dos bordos de uma ferida<sup>16</sup>. Deve-se considerar que, no presente estudo, quatro das 14 amostras mostraram presença de supuração na análise histológica, sendo três no Grupo Dermabond® e apenas uma no Grupo Sutura. Howell et al.<sup>18</sup> (1995), em contrapartida, relatam que lacerações contaminadas, quando fechadas com Dermabond®, apresentam menor contagem de estafilococos em comparação àquelas contendo material de sutura. Esse resultado é sugestivo de que há um efeito bacteriostático ainda não elucidado quando em presença do cianoacrilato.

Outra questão plausível é que quatro das sete amostras do Grupo Dermabond®, ou seja, mais de 50%, mostraram distanciamento entre os bordos da lesão, o que nos sugere dificuldade na realização da técnica de síntese quando da aproximação das extremidades da ferida incisa, também observado por Handschel et al.<sup>9</sup> (2006), podendo, assim, gerar atraso no processo reparador e maior cicatriz residual. Avaliando os resultados do Grupo Sutura, esse espaçamento entre os bordos da incisão ocorreu

em apenas duas das sete amostras, sugerindo maior eficácia no método de síntese tradicional. Em ambos os grupos, o processo de reparo se dá por reepitelização, ou seja, proliferação de células da camada basal migrando em direção à superfície epitelial.

Também, em razão da versatilidade do adesivo, o tempo cirúrgico torna-se diminuído por possuir fácil aplicação<sup>19</sup>, fato observado igualmente por Gueiros et al.<sup>20</sup> (2001), que citam a conseqüente redução do tempo de anestesia geral. Segundo Dourado et al.<sup>16</sup> (2005), o tempo exigido para fechar a epiderme com sutura chega a ser três a quatro vezes maior do que quando utilizado o octil-2-cianoacrilato. Como vantagem adicional, a utilização do adesivo impede a presença de corpo estranho atuando como sítio para infecção, como nos casos de fios de sutura<sup>10,14,18,21,22</sup>.

O Dermabond®, por ser um material adesivo, mostra um padrão estético superior ao fio de náilon, pois não há a presença de perfurações com agulha nem necessidade de seminós adicionais, evitando pequenos pontos cicatriciais não estéticos junto à linha de incisão. Porém, Knott et al.<sup>23</sup> (2007), em estudo comparativo entre sutura e Dermabond® em fendas labiais, concluíram que os dois métodos de síntese são equivalentes quando comparados ao padrão estético. Em observação clínica, o octil-2-cianoacrilato mostra bom resultado final, semelhante ao encontrado na síntese com Mononylon 4-0, com a vantagem de que aos sete dias não se evidenciou presença de material adesivo, não havendo necessidade de procedimento pós-operatório para remoção, o que não é válido para o náilon, como também é relatado por Gueiros et al.<sup>20</sup> (2001).

## Conclusões

- Tanto o Dermabond® quanto o Mononylon 4-0 são materiais que mostram um reparo tecidual adequado, sendo considerados viáveis para a síntese.
- O Dermabond® mostrou-se histologicamente inferior ao Mononylon 4-0 quando analisada a aproximação dos bordos da ferida.
- O Dermabond® mostrou reação inflamatória persistente aos sete dias pós-operatórios, dado este não observado no Grupo Sutura.

## Abstract

*Introduction: The suture of surgical wounds is conceived as the body of maneuver to aim the closure of separated tissues or separated during surgical acts of incision or disruption, allowing its closure in a way to have a correct heal, and at the same time, intending the search of esthetic harmony of incised tissues. The objective in this paper is to histologically evaluate wounds treated with Mononylon 4-0 and octyl-2-cyanoacrylate. Methods: For its development, we used seven Wistar lineage rats, and in each back, were made two surgical wounds, one treated by suture with Mononylon 4-0 and*

the other with the adhesive Octyl-2-cyanoacrylate. The samples were then collected in 24h, 48h, 72h and 7 postoperative days. Results and Conclusion: it can be observed that Octyl-2-cyanoacrylate showed wound healing similar to that with Mononylon 4-0, but this last one needed less time to close the wound, with easiness in the approach of the borders.

Key words: Wound Healing. Suture techniques. Cyanoacrylates.

## Referências

1. Hulse DA, Johnson AL. Biomaterials, suturing, and hemostasis. In: Fossum TW, Heedlund CS, Hulse DA. Small animal surgery. 1. ed. Missouri: Mosby; 1997. p. 42-7.
2. Boothe HW. Materiais de sutura, adesivos teciduais, grampeadores e grampos. In: Slatter D. Manual de cirurgia de pequenos animais. Rio de Janeiro : Guanabara Koogan; 1998. p.204-11.
3. Bettés PSL. Análise comparativa histológica e tensiométrica entre a cicatrização de feridas cutâneas tratadas com o adesivo octil-2-cianoacrilato e com sutura intradérmica em ratos [Tese de Doutorado]. Curitiba: Programa de Pós-Graduação em Clínica Cirúrgica da Universidade Federal do Paraná; 2003.
4. Papatheofanis FJ. Cytotoxicity of alkyl-2-cyanoacrylate adhesives. J Biom Mat Res 1989; 23(6): 661-8.
5. Tseng YC, Tabata Y, Hyon SH, Ikada Y. *In vitro* toxicity test of 2-cyanoacrilato polymers by cell culture method. J Biom Mat Res 1990; 24(10):1355-67.
6. Debono R. A simple, inexpensive method for precise application of cyanoacrylate tissue adhesive. Plastic & Reconstruct Surg 1997; 100(2):447-50.
7. Saxena AK, Willital GH. Octylcyanoacrylate tissue adhesive in the repair of pediatric extremity lacerations. Am Surg 1999; 65(5):470-2.
8. Giray CB, Sungur A, Atasever A, Araz K. Comparison of silk sutures and n-butyl-2-cyanocrylate on the healing of skin wounds. A pilot study. Austr Dent J 1995; 40(1):43-5.
9. Handschel JGK, Depprich RA, Dirksen D, Runte C, Zimmerman A, Kübler NR. A prospective comparison of octyl-2-cyanoacrylate and suture in standardized facial wounds. Int J Oral Maxillofac Surg 2006; 35:318-23.
10. Quinn J, Maw J, Ramotar K, Wenckebach G, Wells G. Octylcyanoacrylate tissue adhesive versus suture wound repair in a contaminated wound model. Surgery 1997; 122(1):69-72.
11. Gomez JM, Moreno J. Anastomosis of uterine serosa with cyanoacrylate versus sutures in rats. Acta Obst Gynecol Scand 1993; 72(3):210-3.
12. Singer AJ, Zimmerman T, Rooney J, Cameau P, Rudomen G, McClain SA. Comparison of wound-bursting strengths and surface characteristics of FDA-approved tissue adhesives for skin closure. J Adhesion Sci Technol 2004; 1(18):19-27.
13. Oliveira E, Cruz GA, Freitas RS, Fillus Neto J, Tolazzi ARD, Groth AK, Biondo-Simões MLP. Avaliação da integração de enxerto de pele com a utilização do octyl-2-cyanoacrylate: estudo experimental em ratos. Acta Cir Bras 2000; 15(3):58-60.
14. Matthews S. Tissue bonding: The bacteriological properties of a commercially - available cyanoacrylate adhesive. Brit J Biom Science 1993; 50(1):17-20.
15. Blanco LP. Lip suture with isobutyl cyanoacrylate. Endodontics & Dental Traumatology 1994; 10(1):15-8.
16. Dourado E, Fernandes TCA, Feitosa EF, Lopes MJP. Análise comparativa entre suturas convencionais e adesivos à base de 2-octilcianoacrilato: revisão de literatura. Rev Cir Traumatol Buco-Maxilo-Fac Camaragibe 2005; 5(1):15-20.
17. Mizrahi S, Bickel A, Bem-Layish E. Use of adhesives in the repair of lacerations in children. J of Pediatric Surg 1988; 23(4):312-3.
18. Howel JM, Bresnavam KA, Stair TO, Dhindsa HS, Edwards BA. Comparison of effects of suture and cyanoacrylate tissue adhesive on bacterial counts in contaminated lacerations. Antimicrob Agents Chemot 1995; 39(2): 559-60.
19. Strauss EJ, Weil WM, Jordan C, Paksima N. A prospective, randomized, controlled trial of 2-octylcyanoacrylate versus suture repair for nail bed injuries. J Hand Surg 2008; 33:250-3.
20. Gueiros VA, Borges APB, Silva JCP, Duarte TS, Franco KL. Utilização do adesivo metil-2-cianoacrilato e fio de náilon na reparação de feridas cutâneas de cães e gatos. Ciência Rural, Santa Maria, 2001; 31(2):285-9.
21. Qureshi A, Drew PJ, Duthie GS, Roberts AC, Monson JR. N-Butyl cyanoacrylate adhesive for skin closure of abdominal wounds: preliminary results. Annual Rev College Surg Engl 1997; 79(6):414-5.
22. Pelage JP, Herbreteau D, Paillon JF, Murray JM, Rymer R, Garance P. Selective salpingography and Fallopian tubal occlusion with nbutyl-2-cyanoacrylate: Report of two cases. Radiology 1998; 207(3):809-12.
23. Knott PD, Zins JE, Banbury J, Djohan R, Yetman RJ, Papay F. A comparison of dermabond tissue adhesive and sutures in the primary repair of the congenital cleft lip. An Plast Surg 2007; 58(2):121-5.

### Endereço para correspondência

Endereço para Correspondência  
Humberto Thomazi Gassen  
Universidade Luterana do Brasil/Ulbra Curso  
de Odontologia – Departamento de Pós-Graduação  
Rua Farroupilha, 8001– Prédio 59,  
Bairro São José  
92425-900 Canoas - RS  
Fone: (51) 3464-9692  
E-mail: humbertogassen@hotmail.com

Recebido: 14.03.2010 Aceito: 06.10.2010